Volume 20 Issue 11
Originally issued as F3



Global Journal of Medical Research: F
Diseases
Volume 20 Issue 3 Version 1.0 Year 2019
Type: Double Blind Peer Reviewed International Research Journal
Publisher: Global Journals
Online ISSN: 2249-4618 & Print ISSN: 0975-5888

The Importance of Diagnosis and Specialized Treatment in Merkel Cell Carcinoma: Case Report in a Young Healthy Woman, Literature Review and Brief Update on Approach

By Cristina da Silva, Liliane & Regazzini, Rosana Cardoso de Oliveira
University of State of São Paulo

Abstract- Merkel Cell Carcinoma (MCC) is extremely rare and aggressive, with an overall survival of 40% in 5 years. The non-oncological physician has large difficulty about the correct approach of this pathology. We report the sixth case of MCC in a young healthy patient (woman, 19 years old) described in the medical literature, who was treated twice for sebaceous cyst, evolved with local disease progression, needed a larger resection and, after adjuvant therapy, remains no tumor recurrence. Despite being an extremely rare neoplasm, therapeutics should not be underestimated by non-oncological physician because this cancer is too aggressive, and the correct oncological approach could result in increased progression-free survival for these patients.

Keywords: *merkel cell carcinoma, young, healthy.*

GJMR-F Classification: *NLMC Code: WP 460*



Strictly as per the compliance and regulations of:



© 2020. Cristina da Silva, Liliane & Regazzini, Rosana Cardoso de Oliveira. This is a research/review paper, distributed under the terms of the Creative Commons Attribution-Noncommercial 3.0 Unported License http://creativecommons.org/licenses/by-nc/3.0/), permitting all non-commercial use, distribution, and reproduction in any medium, provided the original work is properly cited.

The Importance of Diagnosis and Specialized Treatment in Merkel Cell Carcinoma: Case Report in a Young Healthy Woman, Literature Review and Brief Update on Approach

A Importância do Diagnóstico e Tratamento Especializado no Carcinoma de Células de Merkel: Relato de Caso de Mulher Jovem Saudável, Revisão de Literatura e Breve Atualização sobre Abordagem.

Cristina da Silva, Liliane α & Regazzini, Rosana Cardoso de Oliveira σ

Resumo- O carcinoma de Células de Merkel (CCM) é extremamente raro e agressivo, com sobrevida global de 40% em 5 anos. Observa-se, no meio médico não oncológico, grande dificuldade na abordagem correta desta patologia. Relatamos o sexto caso de CCM em paciente jovem (19 anos), saudável descrito na literatura médica e que foi por 2 vezes abordada para cisto sebáceo, evoluiu com progressão local da doença, necessidade de maior área de ressecção oncológica e, após terapia adjuvante, segue livre de doença. Apesar de ser uma neoplasia extremamente rara, a terapêutica não deveser subestimada pelo meio médico, uma vez que, devido a agressividade e mortalidade, a abordagem oncológica correta resultará em aumento da sobrevida livre de doença para estes pacientes.

Palavraschave: *carcinoma de células de merkel, jovem, saudável.*

Abstract- Merkel Cell Carcinoma (MCC) is extremely rare and aggressive, with an overall survival of 40% in 5 years. The non-oncological physician has large difficulty about the correct approach of this pathology. We report the sixth case of MCC in a young healthy patient (woman, 19 years old) described in the medical literature, who was treated twice for sebaceous cyst, evolved with local disease progression, needed a larger resection and, after adjuvant therapy, remains no tumor recurrence. Despite being an extremely rare neoplasm, therapeutics should not be underestimated by non-oncological physician because this cancer is too aggressive, and the correct oncological approach could result in increased progression-free survival for these patients.

Keywords: *merkel cell carcinoma, young, healthy.*

I. Introdução

O carcinoma de Células de Merkel (CCM)é extremamente raro e agressivo, correspondendo a segunda causa de morte por câncer de pele, após melanoma.[1-5]Nas últimas décadas, avanços médico-científicos objetivaram compreender a fisiopatologia desta neoplasia[3]. Nos Estados Unidos, opoliomavírus está associado a cerca de 80% dos casos de CCM. Já na Austrália, esta associação corresponde a aproximadamente 25% dos casos. Para todos os casos de CCM, incluindo os casos não associados ao poliomavírus, idade avançada, exposição aos raios ultravioleta (UV) e imunossupressão são importantes fatores de risco para o desenvolvimento desta neoplasia[3].

Por ser uma neoplasia rara e agressiva, cuja sobrevida global é de 40% em 5 anos[4], observa-se, no meio médico não oncológico,grande dificuldade na abordagem correta desta patologia[5].

Ao retratar esta dificuldade de abordagem, este estudo pretente auxiliar o meio médico, com uma breve atualização do manejo do Carcinoma de Células de Merkel.

Relato de Caso: LBD, 19 anos, feminina, saudável e sem patologias prévias, com nodulação, de crescimento acelerado, em região escapular direita (Figura 1), desde 2017, associado a desconforto local ao decúbito dorsal. Procurou unidade básica de saúde, em 2017, quando foi diagnosticada com cisto sebáceo dorsal esubmetida a drenagem local, sem sucesso. Devido a progressão e incômodo local, a paciente retornou à unidade básica de saúde, sendo então direcionada à Cirurgia Geral somente em outubro de 2018 e, em novembro de 2018, submetida à ressecção da lesão dorsal, cujo laudo histopatológico foi compatível de Carcinoma de Células de Merkel, com margem anterior e posterior comprometidas pela neoplasia(Figura 2). Em dezembro de 2018, foi encaminhadaaoHospital Oncológico do Interior de Minas Gerais/Brasil,eobservada,em região escapular direita, cicatriz de cirurgia em formato de cruz medindo cerca de 5,0 X7,0 cm, com deiscência de área central e presença de lesão nodular subcutânea, medindo cerca de 2 cm de diâmetro, sob cicatriz cirúrgica prévia

Author α: Surgeon Oncologic, master student at University of State of São Paulo, Campus of Ribeirão Preto, Brazil.
Author σ: Clinic Oncologist, Passos'sCancer Regional Hospital, Brazil.
e-mail: dralilianesilva@gmail.com

© 2020 Global Journals

(Figura 3) e sem linfonodomegalias ao exame físico. Os exames de estadiamento solicitados não evidenciaram lesões à distância e imunohistoquímica confirmou diagnóstico prévio, sendo, por isso, indicada ressecção ampla da lesão residual em dorso à direita e biópsia de linfonodo sentinela. Na admissão do bloco cirúrgico, em janeiro de 2019, observou-se doença locorregional avançada (Figura 4), medindo cerca de 15,0 X15,0 cm. Diante desta apresentação, a equipe indicou ressecção higiênica seguida de quimio e radioterapia adjuvante.(Figura 5 e 6).O histopatológico final foi compatível com carcinoma de pequenas Células de Merkel, infiltrando o subcutâneo e músculo estriado, com margens cirúrgicas livres. A terapia adjuvante foi composta por quimioterapia, com 6 ciclos de cisplatina eetoposídeo, e por radioterapia a 50Gy, 33 sessões.Até o momento, exames de segmentonão revelaram doença à distância.

II. Discussão

Em 1875, o patologista alemão Merkel descreveu, pela primeira vez, um tipo celular complexo, composto de axônios sensoriais, grânulos neuroendócrinos, junções desmossomais e queratoinócitos, presente na camada basal da pele, folículos capilares e mucosa oral. Posteriormente este tipo celular passou a ser denominado como Células de Merkel[6].

O Carcinoma de Células de Merkel (CCM), descrito pela primeira vez em 1972 por Toker[6],é atualmente definido como um tumor neuroendócrino, extremamente raro, de rápida progressão, alta mortalidade emaior prevalência a partir da sexta década de vida[3-8], com escassos relatos de ocorrerencia em pacientes jovens[6,8-11].

A associação com o poliomavírus se deve ao fato do vírus integrar seu DNA viral ao DNA das células do hospedeiro, o que, em alguns pacientes, pode resultar em expressão oncogênica aberrante nas Células de Merkel[1-3]. No entanto, hoje já se sabe que a inativação do p53 também pode estar associado a patogênese do CCM[1-3].Além disso, já está cientificamente comprovado que a radiação ultravioleta é capaz de danificar o DNA humano, e este dano, em pacientes poliomavírus negativo,está associado ao desenvolvimento desta neoplasia[1-3].

Clinicamente o tumor se apresenta como nódulo indolor vermelho ou rosado, de crescimento acelerado, geralmente em áreas expostas ao sol, mas pode ocorrer em mucosa ou folículo piloso[1-11]. Mundialmente disseminada, a regra do AEIOU – nódulo assintomático, de expansão rápida, em paciente Imunossuprimido, idade maior que 50 anos (old)e local de exposição aos raios UV e pele clara – tem auxiliado no diagnóstico clínico de aproximadamente 89% dos Carcinomas de Células de Merkel, uma vez que os pacientes portadores desta neoplasia apresentam ao menos 3 destas 5 características[3].Diversos autores[1,2,7,12,13] afirmamque o estado imunodeprimido do paciente o predispõe à infecção pelo poliomavírus. Assim sendo, as potologias associadas à idade avançada são entendidas como imunodepressivas e por isso, os pacientes idosos apresentam maior registro de incidência desta rara neoplasia, quando poliomavírus positivo[1,2,7,12,13]. No entanto, apesar de rara, a ocorrência em pacientes com menos de 50 anos existe e é igual a 5% dos casos. Destes, a grande maioria apresentam-se polimavírus positivo devido a imunodepressão[6,8-11]. Em revisão de literatura, apenas 5 casos de Carcinoma de Células de Merkel, em paciente jovem saudável, foram descritos na literatura (Tabela 1).

Todos estes 5 casos demonstram que a identificação e a abordagem oncológica é imprescindível para a evolução do caso. De modo geral, o manejo oncológico desta neoplasia preconiza a realização, quando possível, de ressecção alargada, com cerca de 2cm de margens microscopicamente livres da neoplasia, e biópsia do linfonodo sentinela[3,6,8-11]. A radioterapia e quimioterapia adjuvantes contribuem para evitar a recidiva tumoral, mas não estão indicadas como monoterapia isolada sem cirurgia[3,12-13].Neste relato de caso, o atraso para o encaminhamento oncológico resultou em progressão local da doença e, consequentemente, maior área de ressecção e sofrimento tecidual.

Como a recorrência, em 90% dos casos, ocorre nos primeiros 3 anos, o NCCN recomenda que o segmento oncológico, após o tratamento término do esquema adjuvante, seja a cada 3-6 meses nos 2 primeiros anos após diagnóstico e, posteriormente, a cada 6-12 meses[12]. A cada consulta de segmento oncológico o paciente deve ser submetido a exame físico com palpação linfonodal, e um exame radiológico deve ser solicitado conforme avaliação caso-a-caso,se clinicamente indicado. Para pacientes de alto risco de recidiva, avaliações de rotina com tomografia computadorizada e/ou PET-CT podem ser consideradas anualmente até 5 anos. Se a recorrência locorregional for diagnosticada, um reestadiamento completo é obrigatório[2,7,12].

III. Conclusão

Apesar de ser uma neoplasia extremamente rara, cuja ocorrência em paciente jovem saudável é ainda mais rara, seu diagnóstico e abordagem não devem ser subestimados pelo meio médico, uma vez que, devido a agressividade e mortalidade, a abordagem oncológica correta em resultará aumento da sobrevida livre de doença para estes pacientes. Este relato estimulou o desenvolvimento de um estudoprospectivo, atualmente em andamento, destinado a capacitar profissionais de saúde no reconhecimento oncológico precoce.

© 2020 Global Journals

Conflito de Interesse

Não existe conflito de interesse.

Tabela 1: Jovem saudável diagnosticado com Carcinoma de Células de Merkel - Revisão de literatura

Autor/ Referência/ Ano	Idade	Gênero	Topografia da lesão	Estadia-mento Inicial	Primeira abordagem	Estadiamento após abordagem oncológica	Segunda abordagem	Tratamento adjuvante	Prognóstico
SudeendraPrabhu, R.S. Smitha, V.A. Punnya, [9], 2009.	28	Masculino	Mucosa oral (alveolar)	IIA	Ressecção alargada (mandibulecto-mia) com esvaziamento cervical			Radioterapia	Sem evidência de doença após 18 meses de segmento
Christian R. Halvorson et al, [10], 2011.	33	Feminino	Face	I	Biopsia incisional por dermatologista	I	Ressecçãoalargada	Radioterapia por 6 semanas	Sem evidência de doença
SaeedMarzban,[11] 2011	17	Masculino	Regiãooccipital	I	Biopsia excional com cirurgião geral	IV	Ressecçãoalargada	Óbito três dias após a ressecção alargada	
Roy S, Das I, Nandi A, Roy R., [6], 2015.	15	Masculino	Mucosa oral	IIIB	Biopsia por tru-cut	Ressecção alargada com esvaziamento cervical	QT Neoadjuvante cyclophosphamide, doxorubicin and vincristine	QT adj cyclophosphamide, doxorubicin and vincristine + RxT 60Gy 30 frações por 6 semanas	Sem evidência de doença 9 meses após início do segmento
Ha NH et al, [8], 2018.	35	Masculino	Lóbulo da orelha	I	Excisão pela Cirurgia Plástica	IIIB	Ressecção alargada com esvaziamento cervical unilateral		Sem evidência de doença 33 meses após início do segmento

References Références Referencias

1. VitoToto, Alfredo Colapietra, et al. Upper eyelid Merkel cell carcinoma treated with neoadjuvant chemotherapy and surgical excision. *Arch Craniofac Surg* Vol.20 No.2, 121-125 https://doi.org/10.7181/acfs.2018.02089.
2. Harms, Paul W. Update on Merkel Cell Carcinoma. *Clin Lab Med* - 2017 Elsevier Inc. http://dx.doi.org/10.1016/j.cll.2017.05.004
3. Drew A.Emge, Adela R.Cardones. Updates on Merkel Cell Carcinoma. *Dermatologic Clinics*. Vol. 37. N.4. October 2019. 489-503 https://doi.org/10.1016/j.det.2019.06.002
4. Kervarrec, Thibault et al. Histogenesis of Merkel Cell Carcinoma: A Comprehensive Review. *Front. Oncol*., 10 June 2019https://doi.org/10.3389/fonc.2019.00451
5. Cardis, Michael A.et al. Diffuse lichen planus-like keratoses and clinical pseudo-progression associated with avelumab treatment for Merkel cell carcinoma, a case report. *BMC Cancer* (2019) 19:539 https://doi.org/10.1186/s12885-019-5759-1.
6. Roy S, Das I, Nandi A, Roy R. Primary Merkel cell carcinoma of the oral mucosa in a young adult male: Report of a rare case. *Indian J Pathol Microbiol* 2015; 58: 214-216 http://www.ijpmonline.org/text.asp?2015/58/2/214/155318
7. Amaral, Teresa et al. Merkel cell carcinoma: Epidemiology, pathogenesis, diagnosis and therapy. *Rev Endocr Metab Disord* (2017) 18:517–532 DOI 10.1007/s11154-017-9433-0.
8. Ha NH, Kim SK, Shin YS, Kim SM. Primary Merkel cell carcinoma of the earlobe in a young healthy man. *Arch Craniofac Surg*. 2018; 19(3): 205–209. doi:10.7181/acfs.2018.01858
9. Prabhu S., Smitha R. S., Punnya V. A. Merkel cell carcinoma of the alveolar mucosa in a young adult: A rare case report. *British Journal of Oral and Maxillofacial Surgery*, 2009; 48 (1) , pp. 48-50 https://doi.org/10.1016/j.bjoms.2008.12.005
10. Halvorson C. R., Mc Clain S., Rady P., Tyring S., Gaspari A. A. Merkel cell carcinoma presenting in a young patient as a forme fruste of variant epidermodysplasia verruciformis. *Journal of the American Academy of Dermatology*, 2011; 65 (3), pp. 667-669. https://doi.org/10.1016/j.jaad.2010.06.007
11. Marzban S, Geramizadeh B, Farzaneh MR. Merkel cell carcinoma in a 17-year-old boy, report of a highly aggressive fatal case and review of the *literature. Rare Tumors*. 2011;3:e34 10.4081/rt.2011.e34
12. Schumults, Chrysalyne D. et al. NCCN Guidelines Version 1.2020 Merkel Cell Carcinomahttps://www.nccn.org/professionals/physician_gls/pdf/mcc.pdf

© 2020 Global Journals

13. Cornejo, Christine; Miller, Christopher J.. Merkel Cell Carcinoma Updates on Staging and Management. *Dermatol Clin* 37 (2019) 269–277 https://doi.org/10.1016/j.det.2019.03.001 0733-8635/19/ 2019 Elsevier Inc. All rights reserved.



Figura 1: Aspecto inicial da lesão dorsal - Foto cedida pela paciente

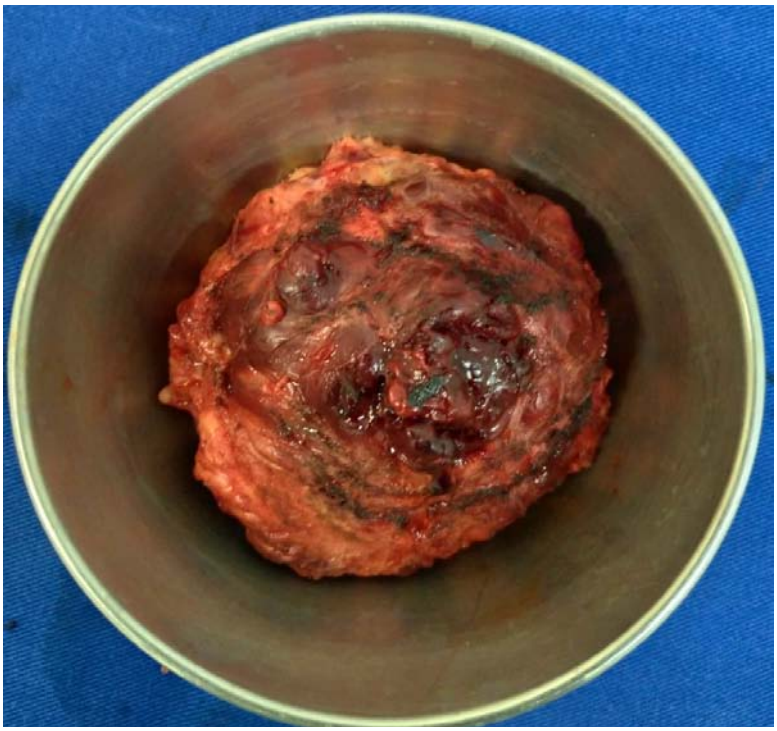

Figura 2: Produto de ressecção realizada pelo cirurgião geral – Foto cedida pela paciente

© 2020 Global Journals



Figura 3: Aspecto quando a paciente chegou à cirurgia oncológica



Figura 4: Aspecto da lesão em bloco cirúrgico

© 2020 Global Journals



Figura 5: Superior Marcação cirúrgica. Inferior Esquerda Produto de Ressecção Oncológica. Inferior Direita Defeito final Pós Ressecção Oncológica



Figura 6: Da esquerda para direita: Pós Operatório Imediato, 20 dias de pós operatório, 70 dias de pós operatório

© 2020 Global Journals