Volume 20 Issue 31
Originally issued as K6

Global Journal of Medical Research: K
Interdisciplinary
Volume 20 Issue 6 Version 1.0 Year 2020
Type: Double Blind Peer Reviewed International Research Journal
Publisher: Global Journals
Online ISSN: 2249-4618 & Print ISSN: 0975-5888

Intracranial Subdural Hematoma Post Spinal Anesthesia in Patient Undergoing Segmental Caesarea. Case Report

By Giselle Cristina Vargas Vargas & Edgar Moll

Abstract- Spinal Anesthesia is the technique of choice for segmentary caesarean section, complications are rare but fatal, including intracranial hematoma, which is often confused with post-dural puncture headache, and the pathophysiology is due to tension and tear of the meningeal vessels. We present a case of a patient who underwent a segmentary caesarean section who initially behaved like a post-dural puncture headache and after the blood patch, she was crucified and neurological signs were associated, when they performed a computerized axial tomography showing chronic left subdural hematoma that required surgical resolution; The clinical evolution of the patient was satisfactory, however it can be concluded that these patients must be strictly followed up by specialized personnel for this function.

Keywords: *spinal anesthesia, post dural puncture headache, subdural hematoma.*

GJMR-K Classification: *NLMC Code: WO 200*

INTRACRANIALSUBDURALHEMATOMAPOSTSPINALANESTHESIAIN PATIENTUNDERGOINGSEGMENTALCAESAREACASEREPORT

Strictly as per the compliance and regulations of:

Open Association of Research Society, USA
Research | Diversity | Ethics

© 2020. Giselle Cristina Vargas Vargas & Edgar Moll. This is a research/review paper, distributed under the terms of the Creative Commons Attribution-Noncommercial 3.0 Unported License http://creativecommons.org/licenses/by-nc/3.0/), permitting all non-commercial use, distribution, and reproduction in any medium, provided the original work is properly cited.

Intracranial Subdural Hematoma Post Spinal Anesthesia in Patient Undergoing Segmental Caesarea. Case Report

Hematoma Subdural Intracraneal Post-Anestesia Espinal En Paciente Sometida A Cesarea Segmentaria. Reporte De Un Caso

Giselle Cristina Vargas Vargas [α] & Edgar Moll [σ]

Abstract- Spinal Anesthesia is the technique of choice for segmentary caesarean section, complications are rare but fatal, including intracranial hematoma, which is often confused with post-dural puncture headache, and the pathophysiology is due to tension and tear of the meningeal vessels. We present a case of a patient who underwent a segmentary caesarean section who initially behaved like a post-dural puncture headache and after the blood patch, she was crucified and neurological signs were associated, when they performed a computerized axial tomography showing chronic left subdural hematoma that required surgical resolution; The clinical evolution of the patient was satisfactory, however it can be concluded that these patients must be strictly followed up by specialized personnel for this function.

Keywords: spinal anesthesia, post dural puncture headache, subdural hematoma.

Resumen- La anestesia conductiva de tipo espinal es la técnica de elección para Cesárea Segmentaria, las complicaciones son raras pero fatales entre las que se encuentra el hematoma intracraneal el cual suele confundirse con la cefalea post-punción dural, y cuya fisiopatología obedece a tensión y desgarro de los vasos meníngeos. Se presenta caso de una paciente sometida a cesárea segmentaria quien inicialmente se comportó como una cefalea post punción dural y posterior al parche hemático la misma se crucificó y se asociaron signos neurológicos, cuando realizan tomografía axial computarizada evidencian hematoma subdural izquierdo crónico que ameritó resolución quirúrgica; la evolución clínica de la paciente fue satisfactoria sin embargo se puede concluir que hay que hacer seguimiento estricto de estos pacientes por el personal especializado para dicha función.

Palabrasclave: anestesia espinal, cefalea post punción dural, hematoma subdural.

I. Introducción

La anestesia espinal es una técnica muy frecuente enla práctica anestésica (1) y la Asociación Americana de Anestesiología(ASA) recomienda esta técnica neuroaxial sobre la anestesia general para la cirugía de cesárea segmentaria (2).

La incidencia de complicaciones graves de la técnica de anestesia espinal es rara, pero potencialmente graves, y ronda el 0.05% (1),Moen et al analizaron 1.260.000 bloqueos espinales y 450.000 bloqueos epidurales entre 1990 y 1999 y reportaron sólo cinco casos de hematomas subdurales (3).Los hematomas subdurales intracraneales posterior a una anestesia espinal son una complicación rara pero seria, y suele confundirse con una entidad clínica muy frecuente como lo es la"cefalea post-punción dural" cuyo tratamiento es sintomático,pero puede ser un signo precoz de un hematoma subdural intracraneal (3,4). El mecanismo fisiopatológico propuesto consiste en una fuga de líquido cefalorraquídeo persistente por la lesión dural creada durante la punción, lo que provoca tensión y desgarro de los vasos meníngeos que si no se diagnostica a tiempo puede tener consecuencias fatales (3). Se presenta un caso de hematoma intracraneal posterior a anestesia espinal en una paciente sometida a cesárea segmentaria.

II. Caso Clinico

Se trata de paciente femenina de 19 años de edad, ASA II, con antecedente de Cefalea Migrañosa pobremente tratada, con dos gestaciones previas una de ellas fue un parto vía vaginal y la segunda una Cesárea, quien fue sometida a cesárea segmentaria por Desproporción Feto Pélvica factor fetal, para lo cual se practicó anestesia conductiva tipo neuroaxial espinal en posición sedente espacio: L2-L3 únicapunción, mezcla Bupivacaina 0,5% 7.5 mg + Fentanyl 25 μg, con una calidad de bloqueo excelente.

A las 24 horas del post-operatorio presenta cefalea de fuerte intensidad holocraneana izquierda punzante que exacerba en posición sedente y cede en decúbito dorsal concomitantemente vómitos incontables y dolor en cuero cabelludo, acude a facultativo quien diagnostica una "cefalea post-punción dural" e indica tratamiento con cafeína y analgésicos tipo AINES. Por no presentar la mejoría esperada realiza una nueva consulta a los 10 díasdel postoperatorio y se realiza parche hemático y se egresa el mismo día.

La paciente persiste con la cefalea la cual hace pulsátil y a los 15 días se asocia diplopía y estrabismo

Author α σ: e-mails: gisellecvv@gmail.com, edgarmoll@gmail.com

© 2020 Global Journals

convergente de ojo derecho por lo que acude nuevamente a facultativo quien indica estudio de imagen tipo TAC de cráneo que reporta hematoma subdural en fase crónica temporo-parietal izquierdo con moderado efecto de masa. Clínicamentela paciente presenta Glasgow 15 puntos, con afectación de VI par craneal y se planifica por el servicio de Neurocirugía para craneotomía. La hematología completa reporta: Hb 12,6 g/dl Hto: 40,8% Leu: 7.800/mm3 PTL 319.000/mm3 Ingresa termodinámicamente estable. Se realiza inducción con: Fentanyl: 150 μg, Lidocaína 70 mg, Propofol 150 mg, Vecuronio: 6 mg, con mantenimiento inhalatorio con Sevoflurane 2,5 vol % Fio2 0.6, se mantiene Fentanyl 50 μg horario y vecuronio 2 mg en una oportunidad. Se revierte con atropina 0,5 mg + Neostigmine: 1 mg. Se traslada a la unidad de cuidados post-anestesico en buenas condiciones generales. La duración de la cirugía fue de 4 horas. Se egresa a las 48 horas, con mejora total de la diplopía y el estrabismo, y ausencia de cefalea.

III. Discusion

A pesar del buen perfil de seguridad de la anestesia espinal se siguen documentando complicaciones raras pero fatales, donde el hematoma subdural intracraneal constituye 1/500.000 procedimientos obstétricos, sin embargo muchos autores concuerdan que la casuística actual es desconocida por la poca publicación de casos de esta índole (5,6).

Las complicaciones asociadas a anestesia espinal incluyen: cefalea post-punción dural, meningitis, abscesos epidurales, infecciones en el lugar de punción, déficitneurológicode pares craneales, sangrado intracraneal (3)

La cefalea intensa posterior a una anestesia espinal es la complicación más común y fue descrita por Bier en el siglo XIX (3,6) Hay una fuga de líquido cefalorraquídeo que excede los 250 ml/día (3) que origina una hipotensión intracraneal, por lo cual la cefalea se torna postural (empeora al sentarse y levantarse y mejora en posición supina), este patrón es característico la cefalea post-punción dural (1,6), adicionalmente puede estar asociada con rigidez de nuca; o también puede observarse fotofobia y diplopía y se han reportado casos de sordera leve (7). La "cefalea post-punción dural" es autolimitada, iniciándose a las 48 horas o a los 5 días después de la punción y desaparece igualmente a las 48 horas y hasta 1 semana posterior a de su aparición (1), su tratamiento es sintomáticousando analgésicos no esteroideos, y ocasionalmente antieméticos, es muy frecuente utilizar sustancias vasoconstrictoras (como la cafeína) y la ingesta de abundantes líquidos, los tratamientos más invasivos requieren la colocación de un parche hemáticoen el espacio peridural (un volumen de 5 a 20 cc de sangre autologa preferiblemente a las 72 horas de la punción) (1,5).

En el presente caso la cefalea se tornó crónica incluso luego del parche hemático por lo que deben plantearse diagnósticos diferenciales como lo son: hematoma subdural o hemorragia intracraneal (6), especialmente cuando la paciente no presenta mejoría significativa con los AINES y/o el parche hemático. Es imprescindible hacer un minucioso interrogatorio y examen neurológico para la detección temprana de las complicaciones de la anestesia espinal.

La fisiopatología del hematoma subdural obedece a una fuga excesiva de líquido cefalorraquídeo lo cual produce un estiramiento excesivo de los vasos que conectan la corteza con los senos venosos, cuya pared es muy delgada en el espacio subdural y se van engrosando a medida que pasan al subaracnoideo por ello son susceptibles al desgarro durante el desplazamiento cerebral, y por ende el riesgo en la formación de hematomas cuando hay un derrame de líquido cefalorraquídeo excesivo e incluso aumentan las posibilidades cuando la aguja usada para la técnica anestésica es de gran calibre que mantiene el drenaje de dicho liquido al espacio extramural luego de retirar la aguja (6)

Existen factores de riesgo para el desarrollo de un hematoma subdural intracraneal posterior a la anestesia espinal, entre ellos el embarazo, múltiples punciones, calibre de la aguja alto, deshidratación, uso de anticoagulantes, anormalidades intracraneales, atrofia cerebral (1,6). En este caso no se pudo comprobar el calibre de la aguja ni la cantidad de punciones a la paciente, el único factor de riesgo conocido era el embarazo.

Es importante destacar que en el hematoma subdural la presentación clínica tiene dos fases, una inicial donde hay cefalea postural asociada a otro síntoma neurológico, vestibular, visual, auditivo o no. Los síntomas pueden mejorar con tratamiento sintomático sin embargo a diferencia de la cefalea post punción dural estos pueden hasta empeorar, y la segunda fase donde la cefalea deja de ser postural y se asocian signos y síntomas neurológicos en este punto ya no está relacionado con la hipotensión intracraneal sino con un síndrome de hipertensión intracraneal (1).

Como conclusión se puede establecer que es muy importante el manejo adecuado en el peroperatorio utilizando agujas de pequeño calibre y punciones únicas a traumáticas y de presentarse complicaciones (estas medidas no aseguran que no vaya a haber complicaciones), una historia clínica adecuada y el manejo por el personal más capacitado, como evidentemente el primer diagnóstico es de cefalea post-punción dural manejarla adecuadamente y muy importante hacer el seguimiento de este paciente ya que si no se sospecha un diagnostico no puede realizarse y por ende el abordaje terapéutico es tardío,

© 2020 Global Journals

siempre evaluar la semiología de la cefalea minuciosamente, establecer el tiempo de ésta, determinar si es postural ya que en fase tardía deja de serlo y buscar signos y síntomas neurológicos que pueden ser muy pequeños pero con el buen abordaje semiológico y buen examen físico más una historia clínica detallada se pueden evitar consecuencias fatales en este tipo de pacientes.

Imágenes

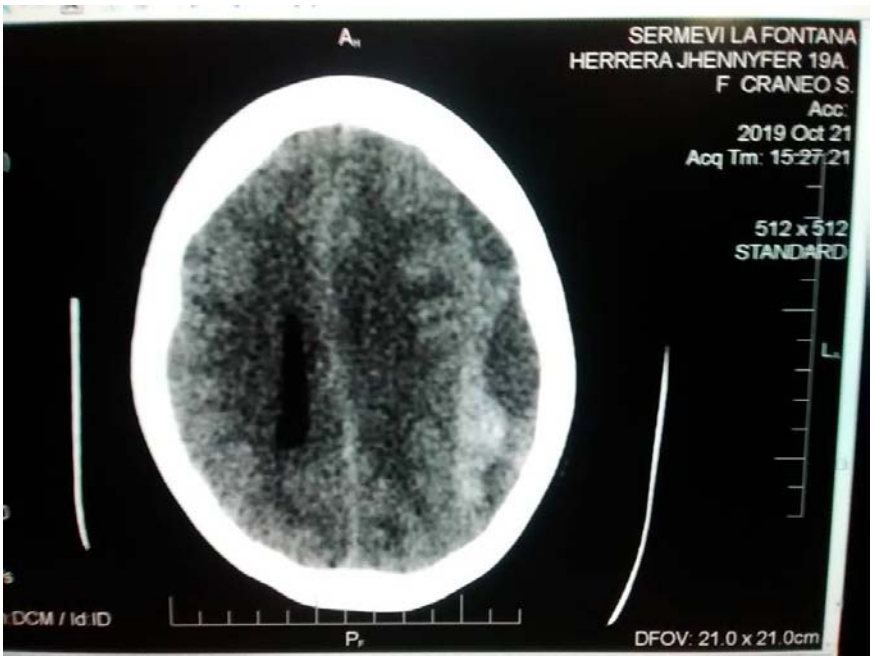

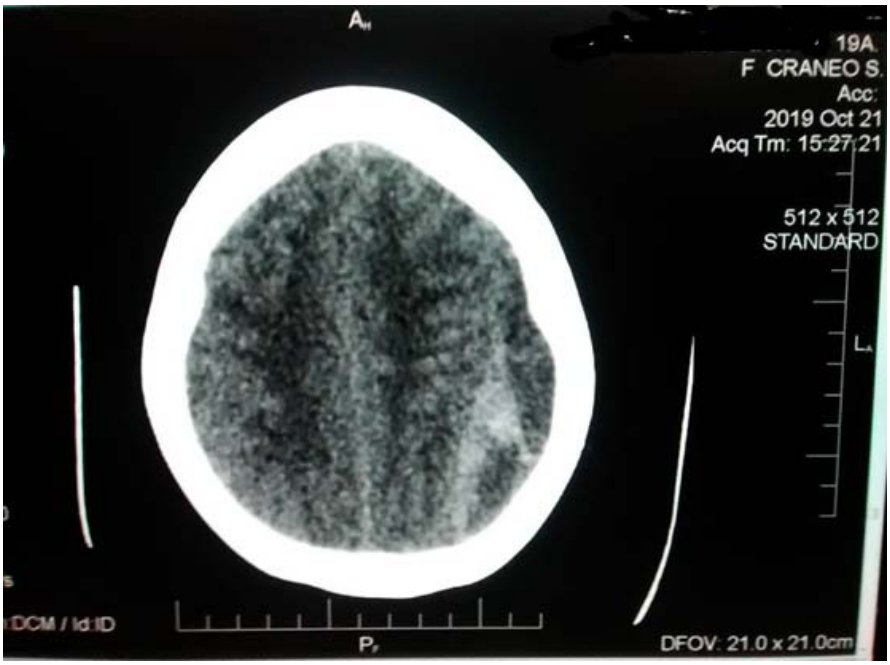

© 2020 Global Journals

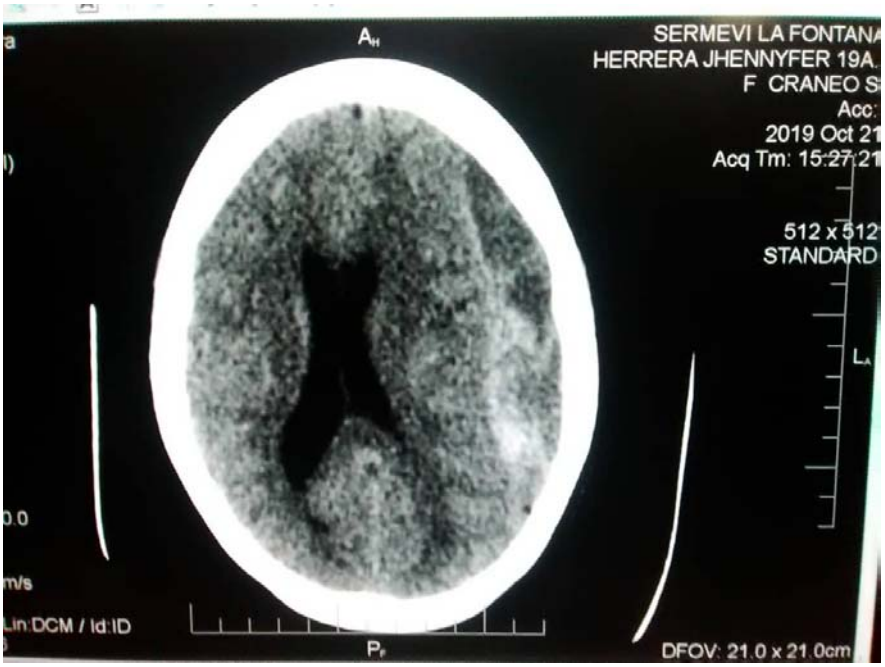

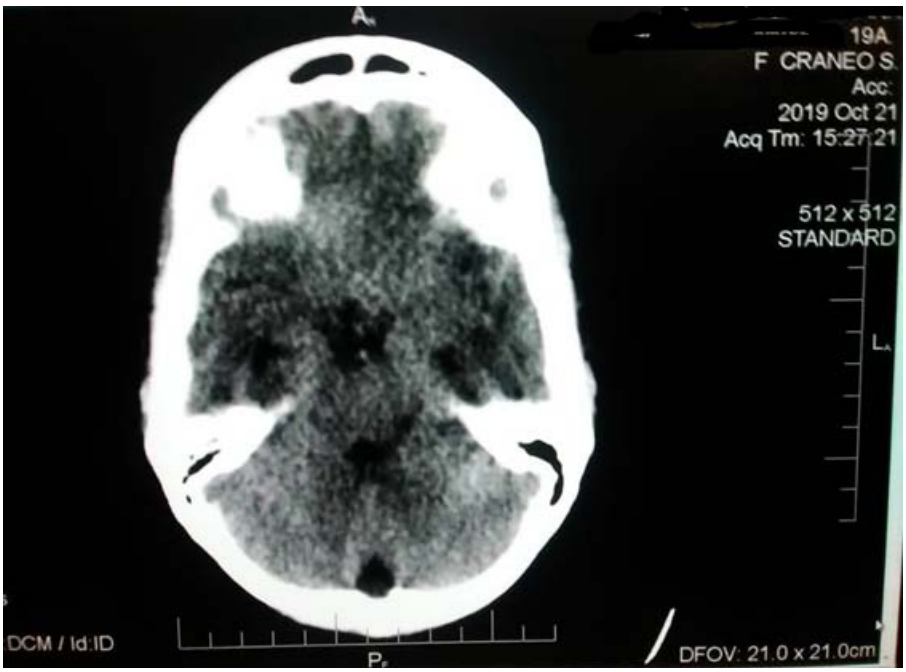

Imágenes: Se observa estudio tipo Tomografia axial computarizada de cráneo sin contraste en su proyección axial una doble imagen hipodensa en la región frontoparietal izquierda sugestivo de hematoma subdural crónico con ligero desplazamiento de la línea interhemisferica.

Bibliografia

1. Jane Auxiliadora A, Diana Souza Canuto d. Intracranial Subdural Hematoma Post-Spinal Anesthesia: Report of Two Cases and Review of 33 Cases in the Literature. Rev Bras Anestesiol. 2010; (Vol. 60, No 6):620-629.
2. Practice guidelines for obstetric anesthesia: An updated report by the American Society of Anesthesiologists Task Force on Obstetric Anesthesia. Anesthesiology 2007; 106:843–63.
3. A. Aygun et al. A case of late diagnosis of chronic subdural hematoma following spinal anesthesia. Turkish Journal of Emergency Medicine 2017 (17):68-69. http://dx.doi.org/10.1016/j.tjem.2016.11.003 2452-2473.
4. Hatamabadi HR et al. Subacute Intracranial Subdural Hematoma 40 Days After Spinal Anesthesia: A Case Report. Arch Neurosci. 2016 April; 3(2)1-4. doi: 10.5812/archneurosci.25338.

© 2020 Global Journals

5. Schweiger, V et al. Intracranial Subdural Hematoma after Spinal Anesthesia for Cesarean Section. Case Reports in Obstetrics and Gynecology Volume 2013, Article ID 253408, 3 pages. http://dx.doi.org/10.1155/2013/253408
6. Elshanawany, A, Abdel Wahab, A. Intracranial Acute Subdural Hematoma Following Spinal Anesthesia: Our Experience with Six Patients. Journal of Neurological Surgery-Part A. https://doi.org/10.1055/s-0039-1685184.ISSN 2193-6315.
7. Maasoumeh Saleh et al. Cerebral subdural hematoma following spinal anesthesia; A Case report. International Journal of Medical Research &Health Sciences, 2016, 5, 8:170-174. ISSN No: 2319-5886.

© 2020 Global Journals